

NEFROLOGÍA Básica 2

Capítulo

40

NEFROPATÍA OBSTRUCTIVA

Capítulo
40

NEFROPATÍA OBSTRUCTIVA

NEFROPATÍA OBSTRUCTIVA

Carlos G. Musso, MD. PhD.

Médico de planta del Servicio de Nefrología del Hospital Italiano de Buenos Aires, Argentina
Doctor en Medicina por la Universidad de Salamanca, España

INTRODUCCIÓN:

La obstrucción del tracto urinario es causa potencial tanto de insuficiencia renal aguda como crónica, representando ésta última, en su forma adquirida, entre el 3-5 % de las nefropatías crónicas.

DEFINICIÓN:

Se define a la *nefropatía obstructiva* como el daño funcional y/o parenquimatoso renal secundario a la obstrucción del tracto urinario en cualquier sector de su longitud. Cuando dicha obstrucción tiene lugar en un punto localizado entre la pelvis renal y el extremo distal de la uretra se la designa como *uropatía obstructiva*. Asimismo, se entiende por *hidronefrosis* a la dilatación de la pelvis y cálices renales proximal al punto de obstrucción, y que suele provocar con el paso del tiempo una lesión renal conocida como *atrofia hidronefrótica*. Debe recordarse que dilatación no es sinónimo de obstrucción, por lo cual se distingue a la hidronefrosis de la *megacaliosis* y de la *pielectasia*, dilataciones no obstructivas calicial y piélica respectivamente.

EPIDEMIOLOGÍA:

Entre los 20 y 60 años de edad la obstrucción urinaria es más frecuente en las mujeres que en los hombres, fundamentalmente como consecuencia de los efectos del embarazo (acción de la progesterona sobre el peristaltismo ureteral y obstrucción mecánica de la vía urinaria por compresión extrínseca por parte del útero) y del cáncer ginecológico. En niños, su causa más frecuente es la obstrucción congénita, en especial la de la unión urétero-piélica, mientras que en neonatos es la presencia de una valva de uretra posterior. Entre los adultos jóvenes, particularmente aquellos de género masculino (hombre/mujer: 3:1), cobra importancia la litiasis renal, mientras que por encima de los 60 años de edad, esta patología se torna más frecuente en los hombres como consecuencia de la patología prostática: hiperplasia prostática benigna y cáncer prostático (**Figuras 1 y 2**).

Capítulo

40

NEFROPATÍA OBSTRUCTIVA

FIGURA 1

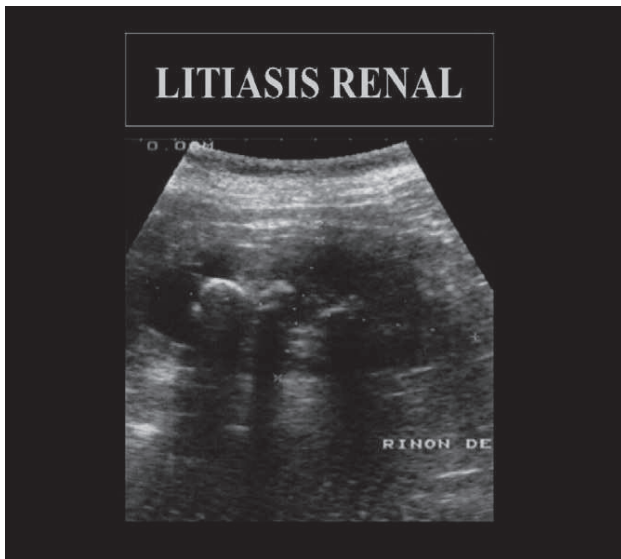
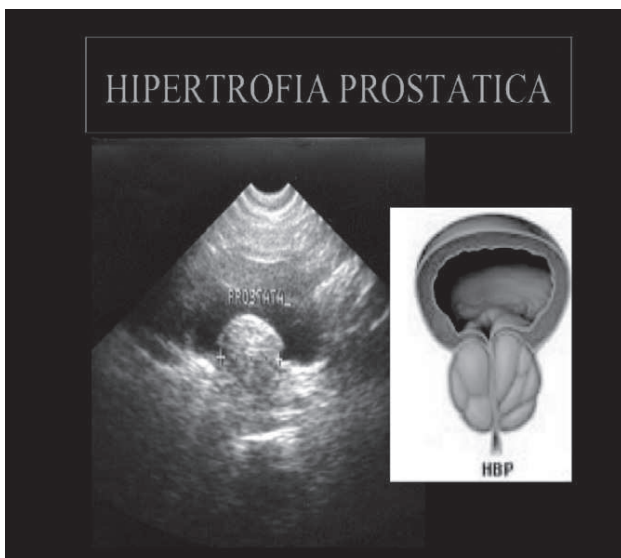


FIGURA 2



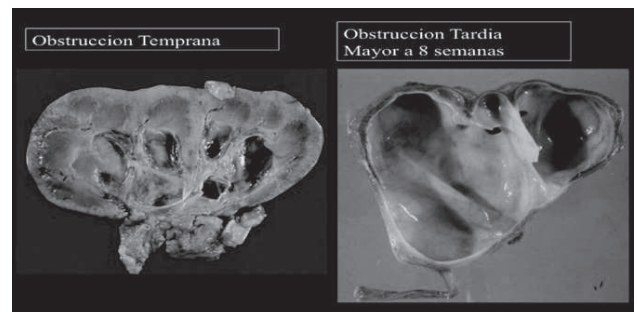
Capítulo
40
NEFROPATÍA OBSTRUCTIVA

FISIOPATOLOGÍA:

La obstrucción al flujo urinario puede tener lugar tanto dentro de los túbulos renales como en cualquier tramo de la vía urinaria (pelvis renal, uréter, vejiga y uretra). Independientemente del punto en que suceda la obstrucción urinaria, a partir de la misma, comienzan a sucederse una serie de eventos, que de no ser corregidos, pueden conducir con el tiempo al daño renal irreversible y a la atrofia tubular. A partir de la instalación de una obstrucción se produce un aumento de la presión correspondiente al tramo proximal a la misma, debido al efecto de la presión neta de filtración glomerular, la cual lleva a un aumento de la presión intraluminal, que acarrea como mecanismo compensador una progresiva dilatación ureteral (ley de la Lapace), de modo que se reduce así significativamente la diferencia de presión

entre el uréter en estado de contracción y de reposo, resultando de ello una coaptación inefectiva de la pared ureteral, y en consecuencia una peristalsis ureteral inefectiva. En ocasiones se produce ruptura de los fórnicos caliciales con la consiguiente formación de urínomas. Por otra parte, dicha presión se transmite hacia los sectores tubulares proximales a la obstrucción ocasionando una reducción del filtrado glomerular al contraponerse a la presión neta de filtración glomerular. En este sentido, debe tenerse presente que el filtrado glomerular es el resultado de un juego de presiones que se establecen entre los capilares del ovillo glomerular y la cápsula de Bowman, donde a favor de la filtración se encuentran la presión hidrostática del capilar (muy importante) y la presión oncótica de la cápsula de Bowman (mínima), mientras que en su contra se encuentran la presión oncótica del capilar (considerable) y la presión hidrostática de la cápsula de Bowman (mínima). Habitualmente predomina ampliamente la presión hidrostática glomerular de quien depende prácticamente la presión neta de ultrafiltración. Lo que ocurre durante una uro-obstrucción completa y bilateral es que aumenta en forma muy importante la presión hidrostática de la cápsula de Bowman, la cual puede llegar incluso a contra restar a la presión neta de ultrafiltración y conducir así a una insuficiencia renal obstructiva. Por otra parte, el aumento de presión intratubular antes mencionado induce inicialmente la liberación de prostaglandinas vasodilatadoras que dilatan la arteriola aferente incrementando el flujo renal en un 40%. (Figura 3).

FIGURA 3



Sin embargo, con la prolongación de la obstrucción se produce vasoconstricción intrarenal con la consiguiente reducción del flujo sanguíneo glomerular. Este fenómeno estaría mediado por la liberación de angiotensina II y tromboxano por parte de las nefronas obstruidas. Este último fenómeno permite que se evite la perfusión de las nefronas no funcionantes mediante la redistribución del flujo hacia aquellas que si lo están. En casos de obstrucciones urinarias severas y prolongadas, el parénquima renal se reduce a un fino anillo de tejido atrófico como consecuencia de la apoptosis e isquemia tubular producto de la hipoperfusión sostenida. También se postula que los túbulos dañados liberan sustancias quimiotácticas que atrae a monocitos y macrófagos, los cuales infiltran al parénquima renal dañándolo a través de la liberación local de proteasas y radicales libres (Figura 3). Durante una uro-obstrucción puede desencadenarse hi-

pertensión arterial la cual en un primer momento está en general mediada por la activación del sistema renina-angiotensina-aldosterona (vasoconstricción) y a posteriori, en caso de una obstrucción total, se debe en gran medida a una retención hidrosalina (hipervolemia). Asimismo, la obstrucción urinaria puede conducir a una disfunción de los sectores nefronales distales (resistencia a la aldosterona y a la vasopresina), dificultando la secreción local de potasio y protones, así como reduciendo la reabsorción del agua, disfunciones que propician el desarrollo de hipercaliemia, acidosis metabólica tipo 1 por defecto de voltaje y diabetes insípida nefrogénica respectivamente. Esta última conduce a la poliuria característica de la uropatía obstructiva parcial. En el caso de obstrucciones intra-tubulares (ácido úrico, pigmentos, medicamentos, etc.), a los fenómenos fisiopatológicos antes descritos, se suma el hecho de que estas noxas generan además un daño tubular local de tipo tóxico-isquémico al propiciar per se la formación local de radicales libres y de vasoconstricción.

En cuanto a los mecanismos de obstrucción urinaria, pueden subdividirse en aquellos que son de ubicación intra-renal (intratubular) y aquellos que son de localización extra-renal. Estos últimos pueden subdividirse en aquellos de causa intrínseca o extrínseca a la vía urinaria (5,6):

• **Extrínseca** o por compresión externa de la vía urinaria

-tumores / adenomegalias retroperitoneales (compromiso ureteral)

-fibrosis retroperitoneal (compromiso ureteral): aneurisma de aorta abdominal, enfermedad de Crohn

-neoplasia prostática: hiperplasia (compresión de la uretra prostática), carcinoma (compromiso de los meatos ureterales por infiltración del trigono vesical)

-patología ginecológica: neoplasia, prolapso, endometriosis

-ligadura ureteral quirúrgica inadvertida

• **Intrínseca** o inherente a la vía urinaria:

a. **Intraluminal:** calculo urinario (pelvis y/o uréter), coágulos, necrosis papilar, bola fúngica.

b. **Intra-mural:** afección de la musculatura lisa ureteral, ya sea de tipo

-funcional: mediada por enfermedad (diabetes mellitus, parkinson, lesión medular espinal, etc.) o por fármaco (anti-colinérgicos, levo-dopa)

-estructural: daño anatómico secundario a tuberculosis, estrechez ureteral/uretral, neoplasia

Desde el punto de vista fisiopatológico se describen tres modelos obstructivos:

1. **Obstrucción ureteral completa** (ejemplo clínico: cólico renal con impactación de un cálculo a nivel ureteral): la presión intraluminal se eleva, y se altera el

gradiente de presión glomérulo-tubular afectándose el filtrado glomerular como antes se explicara.

2. **Obstrucción crónica parcial** (ejemplo clínico: hidronefrosis congénita): Este tipo de obstrucción genera un incremento del trabajo ureteral que provoca una hipertrofia de su pared, así como una reducción del grosor del parénquima renal, borramiento de la papila, afinamiento de las columnas de Bertin y renomegalia a expensas de dilatación pielocalicial.

3. **Obstrucción bilateral aguda** (ejemplo clínico: litiasis bilateral). La obstrucción urinaria se sigue de anuria e insuficiencia renal aguda obstructiva.

4. **Obstrucción bilateral crónica** (ejemplo clínico: fibrosis retroperitoneal). El aumento sostenido de la presión intraluminal genera una afección papilar que se traduce en alteración de sus funciones distales: secreción de potasio (hipercaliemia), protones (acidosis metabólica hiperclorémica) y reabsorción de agua (diabetes insípida nefrogénica).

MANIFESTACIONES CLÍNICAS:

Entre las principales manifestaciones clínicas producto de la obstrucción urinaria encontramos:

Dolor: Los pacientes portadores de una obstrucción del tracto urinario pueden exhibir o no dolor. Su presentación clínica depende de su velocidad de instalación (aguda o crónica), de su grado (parcial o completa), su carácter intrínseco o extrínseco y/o de su lateralidad (unilateral o bilateral). El dolor puede ser intermitente o continuo, y su aparición está en general asociada a una instalación aguda, la cual lleva a una distensión brusca de la cápsula renal y/o de la pared ureteral. En este contexto un dolor a nivel del ángulo costo-vertebral evoca una distensión piélica, un dolor en el flanco evoca una obstrucción a nivel de la unión urétero-piélica, un dolor en la zona genital a una obstrucción ureteral inferior, un síndrome miccional de frecuencia a una impactación a nivel uretero-vesical y un dolor supra-púbico a una obstrucción vesical. Este tipo de dolor es diagnóstico diferencial con el embolismo arterial renal agudo.

Alteración del ritmo urinario: El ritmo urinario no siempre se encuentra alterado e incluso puede oscilar entre la anuria (obstrucción completa y bilateral) y la poliuria (obstrucciones parciales) con incluso la generación de polidipsia.

Síntomas de Infección urinaria (a repetición)

Diátesis a la aparición de litiasis renal (secundaria a la alteración del flujo urinario)

Masa abdominal palpable: globo vesical.

Síntomas urológicos: Dificultad para iniciar la micción, chorro miccional débil, sensación de vaciado vesical incompleto, urgencia miccional, goteo post-miccional, nocturia: necesidad de tener que levantarse por la noche para orinar.

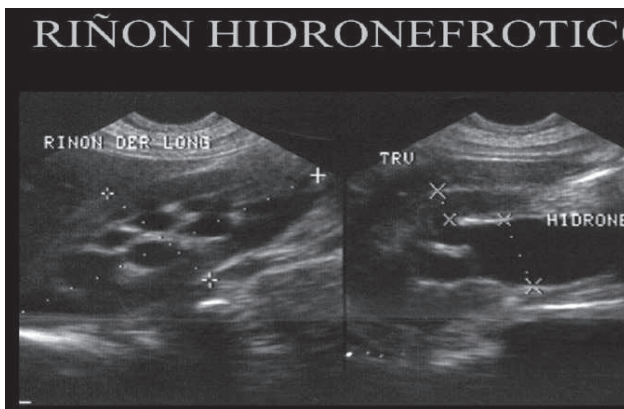
MÉTODOS DIAGNÓSTICOS:

Una detallada historia clínica que recabe información acerca de antecedentes patológicos (urolitiasis, tumores, enfermedad ginecológica, etc.), medicaciones prescritas (anti-colinérgica, etc.), cirugías recientes (cirugía ginecológica), así como la presencia de síntomas sugestivos de nefropatía obstructiva (alteraciones del ritmo urinario, cólico renal, etc.) y un exhaustivo examen físico aportan información de utilidad diagnóstica.

Entre los estudios complementarios que contribuyen a la óptima evaluación de este cuadro encontramos:

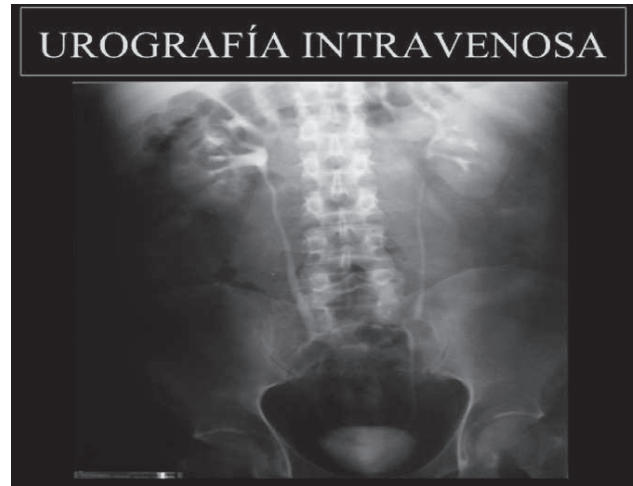- **Análisis séricos y urinarios:** la presencia de valores de uremia y creatininemia elevados de causa no clara, en el contexto de un sedimento urinario normal debe hacer siempre descartar la presencia de una obstrucción del tracto urinario. En general los cuadros urológicos que cursan con microhematuria, poseen eritrocitos eumórficos, y carecen de proteinuria, mientras que cuando cursan con macrohematuria, ésta suele poseer coágulos y puede acompañarse de proteinuria. Con respecto a los índices urinarios descritos por Miller et al. éstos suelen seguir un patrón similar al de la insuficiencia renal pre-renal (sodio urinario: <20 mmol/l, excreción fraccional de sodio: <0.5%, osmolaridad urinaria >500 mOsm/l) en los cuadros urinarios obstructivos agudos (<48 horas de su instalación), mientras que suelen seguir un patrón similar al de la insuficiencia renal parenquimatosa (sodio urinario: >40 mmol/l, excreción fraccional de sodio: >1%, osmolaridad urinaria <350 mOsm/l) en los cuadros urinarios obstructivos crónicos (>48 horas de su instalación).
- **Radiografía directa de abdomen:** permite detectar cálculos radiopacos.
- **Ecografía renal y de vejiga:** es un estudio seguro, costo efectivo y libre de irradiación y uso de medios de contraste. Permite una buena evaluación del tamaño y forma de los riñones, así como detectar dilatación tanto de la pelvis como de los cálices renales e incluso puede demostrar el adelgazamiento de la corteza renal (producto de una obstrucción severa y prolongada) (**Figura 4**).

FIGURA 4



- Debe tenerse en cuenta que la uronefrosis puede no detectarse durante las primeras 72 horas posteriores a la obstrucción, así como cuando la distensión de la pelvis renal o ureteral se ve restringida por variaciones anatómicas de la pelvis (pelvis intrarenal) o por patología retro-peritoneal respectivamente, o incluso cuando la obstrucción urinaria cursa con una marcada caída del filtrado glomerular. Por el contrario, existen situaciones en las que se pueden observar imágenes de pseudo-obstrucción, que en realidad corresponden a pelvis extra-renales, quistes parapiélicos, reflujo vesico-ureteral o alto flujo urinario.
- **Pielografía o Urografía intravenosa:** Este estudio da información anatómica y funcional fundamentalmente del uréter. Es cada vez menos utilizado debido a su nefrotoxicidad y contraindicación en embarazadas. (**Figura 5**)

FIGURA 5



- Su forma retrógrada suele indicarse en pacientes con insuficiencia renal y/o alergia al contraste, siendo realizada cistoscópicamente mediante la canulación de los meatos ureterales y la inyección de contraste a través de ellos. Esta forma retrógrada permite también tomar muestras citológicas y/o realizar maniobras de desobstrucción (stent ureteral). Por el contrario, su forma anterógrada (translumbar) se realiza mediante la canulación percutánea del riñón e inyección de contraste a través de la misma. (**Figura 6 y 7**).

FIGURA 6

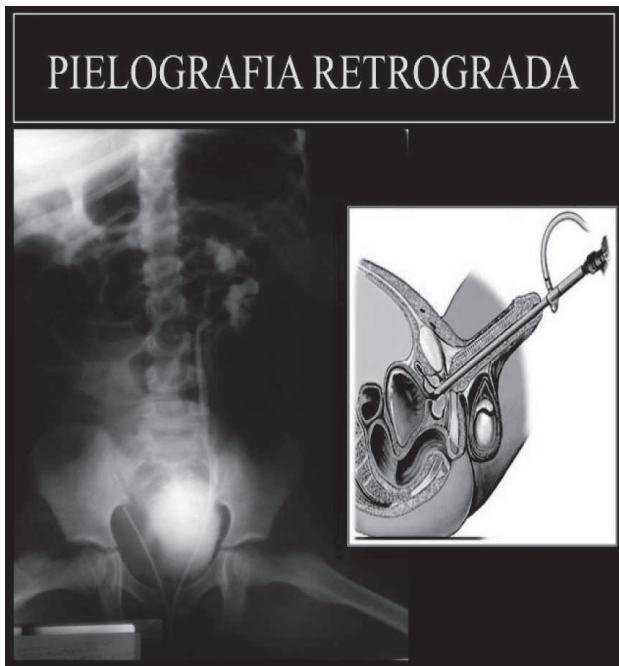
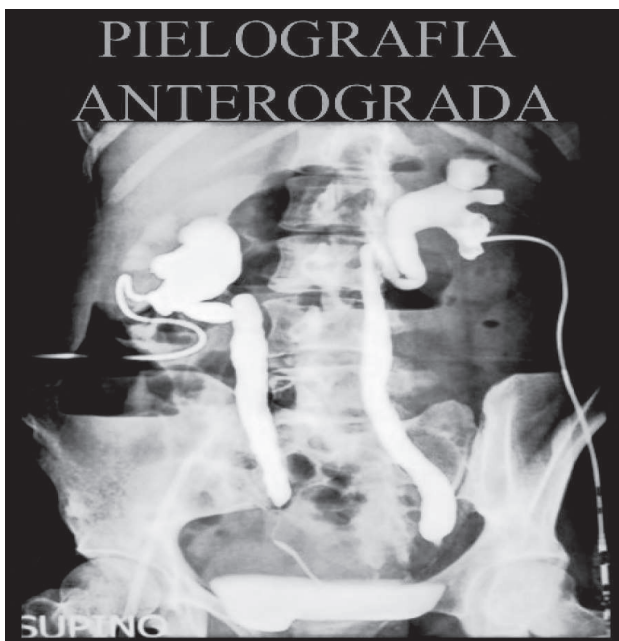
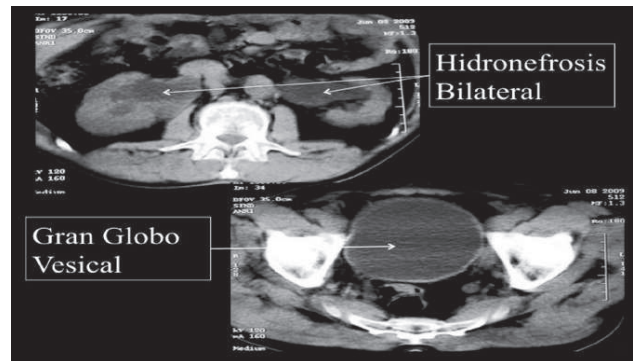


FIGURA 7



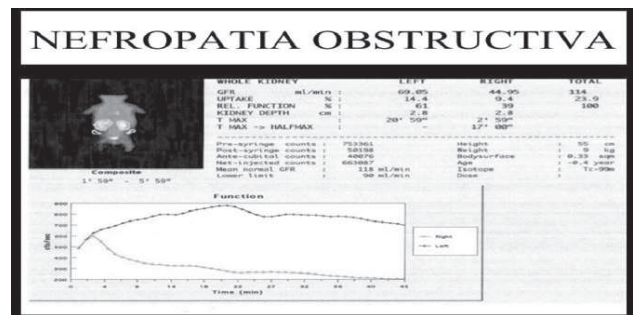
- Tomografía computada: su forma no contrastada es el método ideal para detectar la presencia de un cálculo, incluso aquellos que son radiolúcidos: ácido úrico (a excepción de los cálculos asociados a drogas como los inhibidores de la proteasa). Además este estudio muestra el estado en que se encuentran las estructuras adyacentes al riñón, facilitando el diagnóstico de factores extrínsecos de comprensión de la vía urinaria (Figura 8)

FIGURA 8



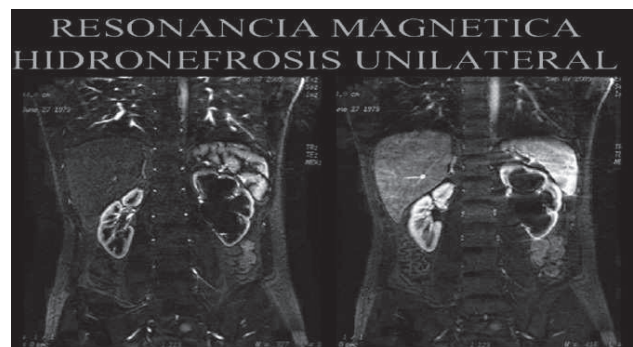
- **Renografía radio-isotópica:** aporta información funcional respecto de la perfusión de cada riñón y su habilidad para captar y excretar el trazador. Si bien evita el uso de contraste yodado, implica cierto grado de irradiación. (Figura 9)

FIGURA 9



- Resonancia magnética: por no utilizar radiación es un método de suma utilidad en niños, mujeres embarazadas, y por no emplear yodo (nefrotóxico) es un método de gran utilidad en pacientes que cursan fracaso renal agudo y en trasplantados renales. Debido a la asociación relatada entre el uso de gadolinio, sobre todo el gadodiamide, y el desarrollo de fibrosis sistémica nefrogénica, se recomienda no utilizar dicho contraste cuando el filtrado glomerular es inferior a 30 ml/min/1.73 m² (Figura 10)

FIGURA 10



- Estudios urodinámicos (cistometría, perfil uretral, etc.) permiten interpretar la causa de uro-obstrucciones infravesicales.

TRATAMIENTO:

Una vez hecho el diagnóstico de obstrucción urinaria la estrategia terapéutica consiste en proceder a su pronta resolución, seguida, de ser posible, del tratamiento definitivo del problema. Una desobstrucción se torna urgente si el paciente posee alterada la función renal por dicha razón, o si está cursando concomitantemente una urosepsis.

Por otra parte, en trabajos de investigación han documentado que los inhibidores de la enzima convertidora de angiotensina mejoran la fibrosis intersticial que acompaña al daño parenquimatoso renal en modelos animales de uropatía obstructiva crónica. Una obstrucción intra-tubular se trata forzando diuresis alcalina, es decir mediante el suministro de volumen hidrosalino, bicarbonato y furosemida intravenosa a fin de incrementar el flujo urinario y propiciar la desobstrucción intratubular.

Formas de desobstrucción urinaria alta son: colocación de catéter doble jota, nefrostomía o ureterostomía percutánea. Ante una obstrucción bilateral, se tiende siempre a desobstruir primero el riñón de mejor aspecto anatómico, por su mayor chance de recuperación post-obstructiva. La litiasis renal es la causa más frecuente de obstrucción ureteral unilateral. Noventa por ciento de los cálculos renales de tamaño menor de 5 mm pasan por la vía urinaria espontáneamente. La persistencia de la obstrucción y/o la presencia de un cálculo responsable de un dolor persistente o de infecciones urinarias a repetición, puede ser resuelta quirúrgicamente o por instrumentación endoscópica de la vía urinaria. Entre las opciones terapéuticas se encuentran: colocación cistoscópica de stent ureteral, litotripsia extracorpórea, fragmentación del cálculo por ureteroscopia o nefrostomía. Los mecanismos obstructivos intra-murales o por compresión extrínseca, no solucionable mediante su remoción, pueden ser resueltos mediante la colocación de stent intra-ureteral o si esto fracasa por nefrostomía. Cuando la obstrucción se debe a un factor vesical este puede resolverse mediante medicamentos que modulen la actividad del detrusor o del esfínter uretral, sonda-je intermitente, ileovesicostomía dependiendo de cada caso.

Una obstrucción infra-vesical puede resolverse agudamente con una sonda vesical. De no poder ésta colocarse, se puede proceder a realizar una cistostomía su-

prapúbica. Pero si su causa es una patología prostática, su resolución a largo plazo será la cirugía prostática convencional, resección transuretral o ablación por laser. Si el mecanismo obstructivo es a nivel de la uretra peneana secundario a estenosis, éstas podrán ser tratadas por uretrotomía interna o dilatación.

Desobstrucción Urinaria: *fisiopatología y consecuencias:* Datos obtenidos de modelos animales e información procedente de la práctica clínica, sugieren que la resolución de una obstrucción completa antes de 8 -14 semanas de su instalación puede lograr una recuperación total del filtrado glomerular. Por el contrario, una resolución más tardía puede significar una recuperación parcial o nula de la función renal, dependiendo del tiempo de evolución, la edad del paciente y el grado de deterioro de la función renal previo a la obstrucción.

Tras la resolución de una obstrucción urinaria bilateral o una obstrucción unilateral en un paciente con un solo riñón, se da una situación en la cual se encuentran: niveles séricos elevados de los factores atriales, resistencia tubular a la vasopresina (reducción en la expresión de los canales de acuaporina 2 en los túbulos colectores y compromiso de la tonicidad medular), disminución de la capacidad de reabsorción tubular de sodio y urea, así como la presencia de una vía urinaria repentinamente libre, razón por lo cual comienza a notarse el efecto diurético osmótico de la urea y el sodio no reabsorbidos, lo cual incrementa la diuresis, provocando finalmente depleción de potasio, calcio, magnesio y fósforo, exponiendo al paciente al riesgo de sufrir una severa descompensación hidroelectrolítica de no ser estas pérdidas adecuadamente monitoreadas y tratadas. En general, este cuadro, conocido como poliuria post-desobstructiva, suele autolimitarse en tres días y no se extiende más allá de una semana.

CONCLUSIÓN:

La uropatía obstructiva es un mecanismo de insuficiencia renal, que dada su relativa simplicidad para ser resuelto, amerita ser tenido siempre en cuenta entre los diagnósticos diferenciales del fracaso renal.

Agradecimientos: al Dr Cesar Augusto Restrepo Valencia por la imágenes que gentilmente brindara a fin de ilustrar este capítulo.

BIBLIOGRAFÍA:

- CLARKSON M, MAGEE C, BRENNER B.;** Obstructive nephropathy. In Clarkson M, Magee C, Brenner B (Eds.). Brenner & Rector. *The Kidney*. Philadelphia. Saunders. 2010: 332-344
- RENNKE H, DENKER B.;** Tubulointerstitial diseases. In Rennke H, Denker B (Eds.) *Renal pathophysiology. The essentials*. Philadelphia. Lippincott Williams & Wilkins. 2007: 337-360
- ALIVIZATOS G, SKOLARIKOS A.;** Obstructive uropathy and benign prostatic hyperplasia. In Macías Núñez J, Cameron S, Oreopoulos D (Eds.) *The aging kidney in health and disease*. New York. Springer. 2008: 257-272
- MUSSO CG. GERIATRIC NEPHROLOGY AND THE 'NEPHROGERIATRIC GIANTS'.;** *Int Urol Nephrol*. 2002;34(2):255-6
- SORENSEN M, STOLLER M.;** Obstructive uropathy. En Lerma E, Nissenson A (Eds.). *Nephrology secrets*. Elsevier Mosby. 2012: 119-122
- MUSSO CG, LIAKOPOULOS V, IOANNIDIS I, ELEFThERiADIS T, STEFANiDIS I.;** Acute renal failure in the elderly: particular characteristics. *Int Urol Nephrol*. 2006; 38(3-4):787-93.
- MUSSO CG, NAVARRO M, VILAS M, JAUREGUI R.;** Nefropatía Obstructiva: su fisiopatología. *Electron J Biomed* 2011;2: 48-52
- KLAHR S.;** Obstructive nephropathy. *Internal Medicine*. 2000; 39(5): 355-361
- KLAHR S.;** Urinary tract obstruction. In Schrier R (Ed.). *Disease of the kidney & urinary tract*. Philadelphia. Kluwer. Lippincott Williams & Wilkins. 2007: 689-716
- VELA NAVARRETE R.;** Uropatía obstructiva. En Hernando Avendaño L. (Eds.) *Nefrología clínica*. Buenos Aires. Panamericana. 2009: 544-564